

MEDICAL SCIENCES

A MULTIDISCIPLINARY APPROACH TO THE TREATMENT OF PARAGANGLIOMAS OF THE NECK

Sokolov V.M.,

*MD, Doctor of Sci (Med), Professor, Head of the Department of radiation diagnostic, therapy and oncology
Odessa National Medical University
2 Valihovskiy Ln., 65082, Odessa, Ukraine*

Bondar O.V.,

*MD, Doctor of Sci (Med), Associate Professor of the Department of radiation diagnostic, therapy and oncology, Head of oncology course
Odessa National Medical University
2 Valihovskiy Ln., 65082, Odessa, Ukraine*

Bilotserkivskiy I.V.,

*MD, PhD(Med), Assistant Professor of the Department of radiation diagnostic, therapy and oncology
Odessa National Medical University
2 Valihovskiy Ln., 65082, Odessa, Ukraine*

Yanieva D.G.

*Internship doctor
Centre of Reconstructive and Restorative Medicine «The University clinic»
8 Tinysta Str., 65009, Odessa, Ukraine*

DOI: [10.24412/2701-8377-2021-4-1-22-31](https://doi.org/10.24412/2701-8377-2021-4-1-22-31)

МУЛЬТИДИСЦИПЛИНАРНЫЙ ПОДХОД К ЛЕЧЕНИЮ ПАРААНГЛИОМ ШЕИ

Соколов В.Н.,

*Доктор медицинских наук, профессор,
заведующий кафедры лучевой диагностики, терапии и онкологии
Одесский национальный медицинский университет
Валиховский пер. 2, 65082, Одесса, Украина*

Бондарь А.В.,

*Доктор медицинских наук, доцент кафедры лучевой диагностики, терапии и онкологии, зав. циклом онкологии
Одесский национальный медицинский университет
Валиховский пер.2, 65082, Одесса, Украина*

Белоцерковский И.В.,

*Кандидат медицинских наук, ассистент кафедры лучевой диагностики, терапии и онкологии
Одесский национальный медицинский университет
Валиховский пер.2, 65082, Одесса, Украина*

Янева Д.Г.

*Врач-интерн
Центр реконструктивной и восстановительной медицины
(Университетская клиника)
Одесского национального медицинского университета
Ул.Тенистая,8, 65009, Одесса, Украина*

Abstract

This article provides an overview of the literature on the topic «paragangliomas of the neck» and clinical cases. References was introduced to historical sources in wich the term «paraganglioma» was first mentioned and the productive symptoms and classification of paragangliomas was described. Presented clinical cases demonstrate the effectiveness of various methods of diagnostic and treatment of paragangliomas of the neck. Considering the difficulties in removing the paragangliomas of the neck due to their anatomical location and analyzing clinical cases can come to the conclusions that competent use of modern methods of radiological diagnostics, preoperative planning of the intervention volume, controlled hemostasis during the operation allow avoiding severe intra- and postoperative complications.

Аннотация

В данной статье представлен обзор литературы по теме «параганглиомы шеи», а так же клинические случаи. Были внесены отсылки на исторические источники, в которых впервые упоминался термин «пара-

ганглиома», а так же была описана продуктивная симптоматика и классификация параганглиом. Представленные клинические случаи демонстрируют эффективность различных методов диагностики и лечения параганглиом шеи. Учитывая сложности в удалении параганглиом шеи в связи с их анатомическим расположением и проанализировав клинические случаи, можно прийти к выводу, что грамотное использование возможностей современных методов лучевой диагностики, предоперационное планирование объёма вмешательства, контролируемый гемостаз во время операции позволяют избежать тяжёлых интра- и послеоперационных осложнений.

Keywords: paraganglioma, vagal, carotid, radiation diagnostic, subtraction angiography, sub-adventitious removal, embolization.

Ключевые слова: параганглиома, вагальная, каротидная, лучевая диагностика, субтракционная ангиография, субадвентициальное удаление, эмболизация.

Параганглиома - опухоль, исходящая из клеток параганглиев, органов эндокринной системы, продуцирующих главным образом катехоламины и одновременно являющихся добавочными органами нервной системы, осуществляющими хеморецепторную функцию. Термин «параганглиома» используют в основном по отношению к опухолям из нехромаффинных параганглиев, залегающих в области бифуркации сонных артерий, луковички внутренней яремной вены, дуги аорты и легочного ствола, а также нодозного ганглия блуждающего нерва.[1] Опухоли из каротидных гломусов в лите-

ратуре принято называть каротидными хемодектомами. Термин «хемодектома», предложенный в R. M. Mulligan (1950)[2], отражает гистогенетическую связь их с компонентами хеморецепторной системы. Хемодектома каротидного тельца, составляющая 18 % всех встречающихся внеорганных опухолей шеи, развивается из каротидного гломуса. Он располагается в виде овального узелка в сосудистом влагалище бифуркации сонной артерии и имеет диаметр приблизительно 5 мм. Гломус содержит островки хеморецепторных клеток, которые окружены сетью сосудистых синусоидов (рис. 1).

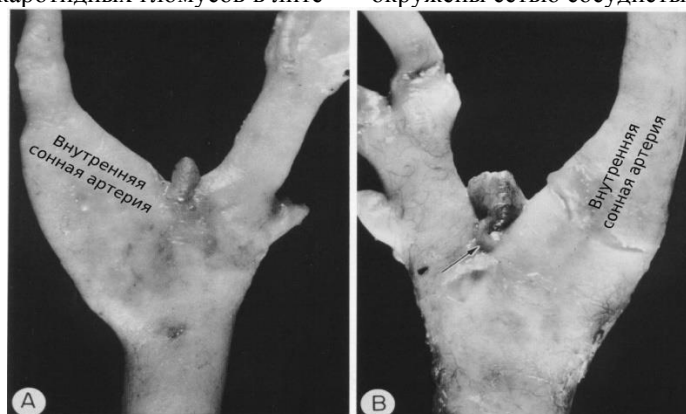


Рис.1. Развитие параганглиомы из каротидного тельца (Glenner GG, Grimley PM. Atlas of tumor pathology, 1974) [3]

Каротидная железа впервые была описана Albert von Haller (1743) в труде «De nervorum in arterias imperlo», в котором он назвал ее *ganglion exiguum*. Neubauer (1772) описал каротидную железу в статье «Descriptio anatomica nervorum cardiacorum» и назвал ее *ganglion minutum*.

Гистологическое изучение этой железы было осуществлено позднее Andersch (1786). Он обнаружил железу между сонными артериями, в каротидном синусе, богатом нервными волокнами и ганглиозными клетками и назвал ее *ganglion intercaroticum*. Luschka (1862) на основании своих гистологических исследований, установивших железистый характер каротидного тела и интимную связь его с шейной частью симпатического нерва, отнес ее к системе надпочечников и назвал *glandula intercarotica*.

В начале века параганглиомы часто ошибочно принимались за другие опухоли головы и шеи, в это же время предпринимались попытки внести ясность в их определение и классификацию.

Marchand в 1891 году сообщил о первой параганглиоме каротидного тела. С тех пор использовались многочисленные термины, чтобы описать эти опухоли. Основываясь на работе Glenner и P.M. Grimley (1974), в настоящее время принят и широко используется в современной медицинской литературе термин «параганглиома».

Reigner (1880) предпринял попытку удаления каротидной параганглиомы. Первое успешное хирургическое удаление этого образования было сделано Marchand в 1891 г. (Zbaren P, Lehmann W., 1985)[4].

В области головы и шеи параганглиомы развиваются в четырёх первичных очагах: каротидное тельце, яремное отверстие, вдоль блуждающего нерва и в области среднего уха. Реже встречаемые локализации - турецкое седло, шишковидная железа, кавернозный синус, гортань, орбита, щитовидная железа, носоглотка, нижняя челюсть, мягкое небо (рис. 2) .[5]

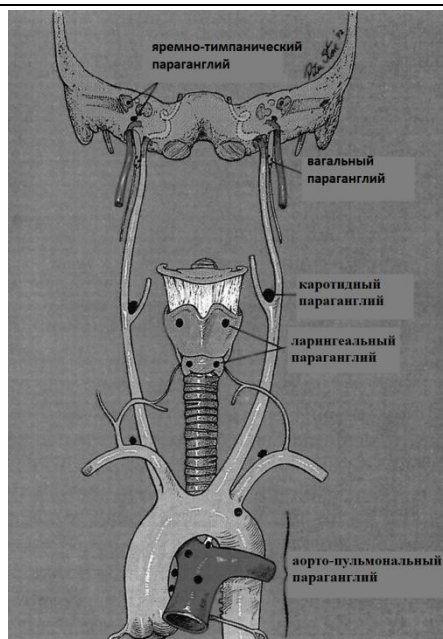


Рис.2. Основная локализация параганглия

Параганглиомы составляют 0,6 % всех опухолей головы и шеи и 0,03 % всех опухолей. Приблизительно 80 % всех параганглиом являются каротидными параганглиомами или гломусными югулярными опухолями.[6]

Классическим клиническим проявлением каротидной параганглиомы является эластичное объёмное образование на боковой поверхности шеи, при отсутствии других симптомов. Образование смещается в горизонтальном направлении, пульсирует. Другие симптомы включают осиплость, стридор, смещение языка в сторону, головокружение.[7].

Вагальная параганглиома проявляется как медленно растущее, безболезненное объёмное образование на боковой поверхности шеи, обычно расположенное позади угла нижней челюсти (83 % случаев). Парафарингеальное объёмное образование и образование на боковой поверхности шеи могут обнаруживаться одновременно (46 % случаев). Менее часто – в 16 % случаев - вагальная параганглиома проявляется как солитарное парафарингеальное образование с медиальным смещением претонзиллярных структур. Нарушения со стороны блуждающего нерва отмечаются на поздних стадиях развития болезни, поскольку его волокна обычно расщепляются. Вовлечение в процесс других нижних черепно-мозговых нервов (подъязычного, добавочного и языкоглоточного), в виде пареза, имеет место на поздних стадиях болезни, обычно через 2 года после появления первых симптомов с частотой 20 - 50 %. Синдром Горнера (птоз, миоз, ангидроз и энофтальм) со сдавливанием шейных симпатических нервов происходит у 25 % больных. В редких случаях, как отдельный симптом, отмечается паралич голосовой складки.

Смертность среди больных с каротидными параганглиомами составляет 9 %. Частота местных рецидивов и локальной инвазии составляет 17 % для вагальных параганглиом и около 10 % - для каротидных .

ЛУЧЕВАЯ ДИАГНОСТИКА ПАРАГАНГЛИОМ

Фактически всем пациентам с параганглиомами головы и шеи проводится тот или иной метод послойной визуализации, компьютерная томография (КТ) или магнитно-резонансная томография (МРТ). Как КТ, так и МРТ одинаково хорошо выявляют эти резко васкуляризированные, мягкотканые объёмные образования на сканах с контрастным усилением. Выбор метода исследования, или необходимость в другом методе, зависит от наличия конкретной аппаратуры в соответствующем учреждении и от предпочтений лечащих врачей и рентгенологов.[8]

КОМПЬЮТЕРНАЯ ТОМОГРАФИЯ

Типичной КТ-картиной каротидных параганглиом является четко очерченное, мягкотканное, объёмное образование в пределах каротидного пространства в средней трети шеи. Выраженная гипervasкулярная структура опухоли вызывает гомогенное и интенсивное усиление после внутривенного введения контрастного вещества. Расширение бифуркации общей сонной артерии - типичный признак каротидной параганглиомы. Редкие проявления включают гетерогенность усиления из-за фокальных тромбозов или кровоизлияний в больших опухолях и распространение вверх в верхнюю треть шеи, обнаруживаемое в 8 % случаев каротидных параганглиом [9](рис.3).

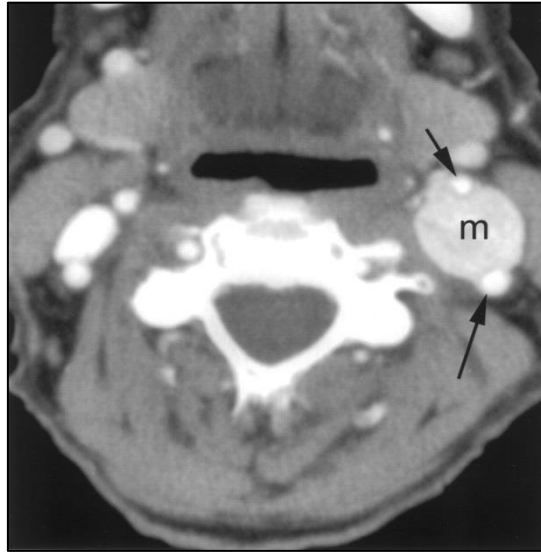

Рис.3. КТ-симптоматика каротидной параганглиомы

Изображение вагальной параганглиомы на КТ-сканах выглядит похожим на изображение каротидной параганглиомы с некоторыми особенностями. Эти опухоли смещают и внутреннюю, и наружную

сонные артерии переднемедиально, отодвигая эти сосуды от внутренней яремной вены. Кроме того, распространение в верхнюю треть шеи отмечается у двух третей вагальных параганглиом (рис.4).

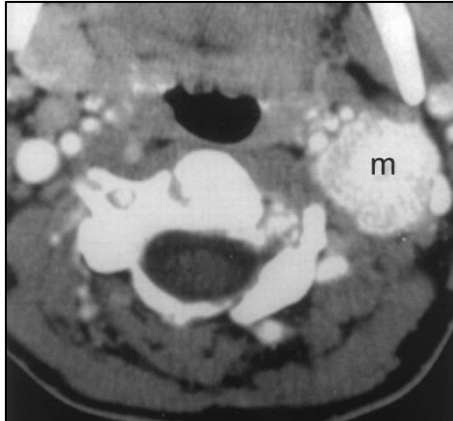


Рис. 4. КТ-симптоматика вагальной параганглиомы

Цифровая субтракционная ангиография является самым надёжным предоперационным методом визуализации для оценки инвазии внутренней сонной артерии, что характеризуется ее сужением и неровностью контуров. Несмотря на то, что КТ и МРТ предпочтительны, они не всегда диагностически точны. В то же время, цифровая субтракционная ангиография демонстрирует сосудистое снабжение (питающие артерии и коллатеральный кровоток) параганглиом, взаимоотношение опухоли с ВСА и ВЯВ, проходимость ВЯВ, которая часто тромбирована при больших параганглиомах). Ангиография

также очень эффективна для определения опухолей малых размеров .

Каротидные параганглиомы типично раздвигают внутреннюю и наружную сонные артерии (рис. 5). Наиболее частым питающим сосудом для любых параганглиом головы и шеи является восходящая глоточная артерия (через мышечно-спинальную артерию) и восходящая шейная артерия. При прогрессирующем росте опухоли могут быть задействованы и другие источники кровоснабжения из лицевой, язычной, щитовидной, задней ушной, затылочной и глубоких шейных артерий . [10]

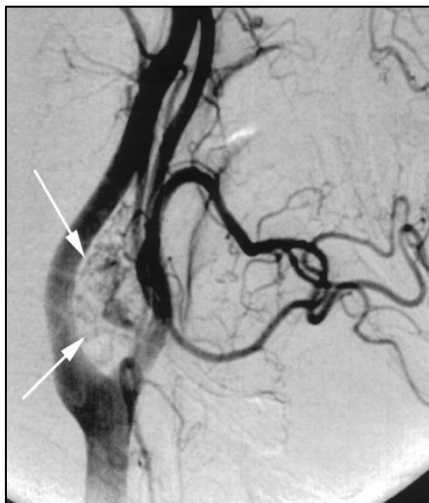

Рис.5 Ангиограмма каротидной параганглиомы.

Вагальные параганглиомы обычно располагаются в верхней трети шеи, сразу же над бифуркацией общей сонной артерии (рис.6). Чаще всего признаки сходны с присущими каротидной параганглиоме, за исключением того, что и внутренняя, и

наружная сонные артерии смещены в переднемедиальном направлении. Эти опухоли обычно кровоснабжаются из восходящей глоточной и затылочной артерий. Реже в кровоснабжении участвуют язычная, лицевая и глубокие шейные артерии.

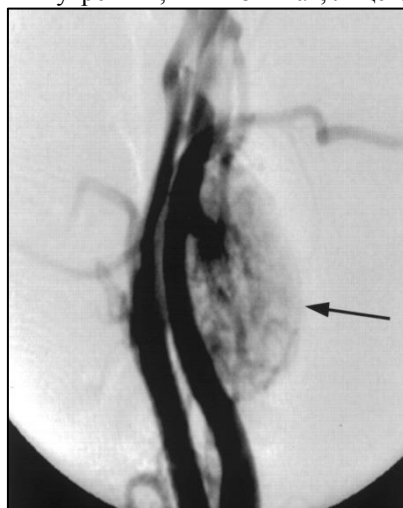

Рис.6 Ангиограмма вагальной параганглиомы.

ЛЕЧЕНИЕ

При лечении больных с параганглиомами шеи применяются все известные в онкологии методы: лучевой, хирургический, лекарственный и их комбинации. Выбор метода зависит от характера опухоли, ее локализации, степени распространенности процесса и общего состояния больного.

К середине XX века лучевая терапия была самым первым методом, который стали применять для лечения параганглиом. В настоящее время хирургический метод является методом выбора в большинстве клиник и вытесняет лучевую терапию. Несмотря на то, что большинство шейных параганглиом считаются радиорезистентными, пациентам с неоперабельной опухолью, остаточной опухолью после операции, а также пациентам, которые отказываются от хирургического лечения, лучевая терапия может проводиться как паллиативное лечение.[11]

Основным методом лечения является хирургический. Операционный доступ к параганглиомам шеи осуществляется в верхней трети шеи и вмешательство производится в зоне сонного треугольника – анатомической зоне со сложным строением, знание анатомии которой является необходимым условием грамотной и безопасной хирургической техники.[12]

Всесторонняя классификация каротидных параганглиом, которая объединяет ангиографическую картину, хирургический подход и возможный послеоперационный исход, в настоящее время широко используется в лечении каротидных параганглиом (табл. 1). Визуализация с помощью КТ и (или) МРТ необходима для определения оптимальной хирургической тактики лечения каротидных и вагальных параганглиом.

Классификация параанглиом

Стадия опухоли	Степень вовлечения сонных артерий	Вид операции	Сложность резекции
1	Локализованная с минимальной спаянностью с сонными артериями	Субадвентициальный подход	Умеренная
2	Частично охватывает сонные артерии	Резекция НСА	Сложная
3	Охватывает сонные артерии	Резекция с трансплантацией ВСА	Хирургически сложная с высоким риском операционных осложнений

Субадвентициальное удаление опухоли

Выполняется в тех случаях, когда опухоль не распространяется глубже адвентициального слоя сонных артерий. Чаще всего это бывает при небольших опухолях 1,5-2,0 см, которые не распространяются дальше развилки общей сонной артерии.

Оптимальной является ситуация, когда удается выделить и взять на турникеты внутреннюю и наружную сонные артерии выше верхнего полюса опухоли. Следует помнить, что выполнять манипуляции со стенкой сонных артерий нужно крайне деликатно, так как, даже не повредив стенку артерии при удалении опухоли, можно получить грозные послеоперационные осложнения в виде тромбоза внутренней сонной артерии из-за отрыва атеросклеротической бляшки или размождения артерии инструментами. По ходу выделения опухоли возникает необходимость в перевязке одной или нескольких ветвей наружной сонной артерии. По возможности нужно попытаться сохранить подъязычный и языкоглоточный нервы. [13]

Удаление параанглиомы с резекцией наружной сонной артерии

Необходимость резекции НСА возникает в тех случаях, когда опухоль седловидно или муфтообразно охватывает ее ствол, прорастая не только адвентициальный, но и мышечный слой, т.е. когда отделение опухоли без повреждения стенки наружной сонной артерии невозможно.

Подобная ситуация диагностируется в основном интраоперационно, поскольку современные методы лучевой диагностики не позволяют полностью визуализировать стенку артерии. Если удастся выделить стенку НСА на протяжении 0,5-1,0 см от бифуркации, то становится возможным ее лигирование.

Если невозможно лигирование НСА, то проводится наложение сосудистых зажимов на общую и внутреннюю сонные артерии, после чего выполняется резекция НСА от места бифуркации с наложением сосудистого шва на область дефекта. Опухоль удаляется одним блоком вместе с ветвями НСА, которые дистальнее лигируются.

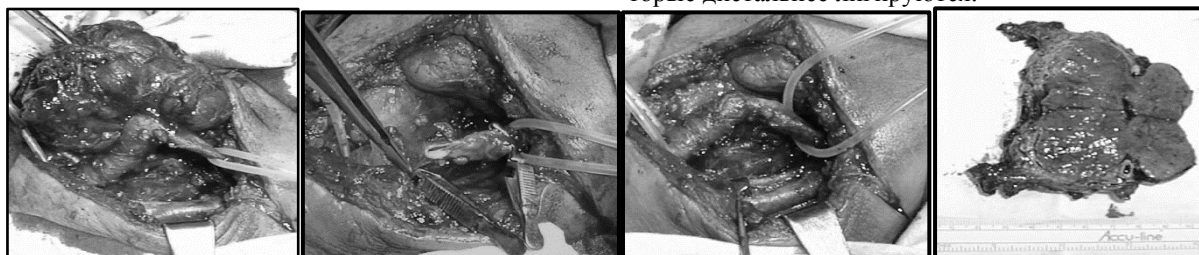


Рис.7-10 Этапы операции и макропрепарат (поражение НСА).

Описание данного наблюдения.

Пациент Ч. Клинический диагноз: хемодектома шеи слева. Опухоль на шее слева отмечал около 15 лет. Не лечился. В областной больнице по месту жительства была предпринята неудачная попытка удаления опухоли. Status localis при поступлении: на шее слева от сосцевидного отростка до средней трети шеи, в области бифуркации общей сонной артерии определяется эластичное, ограниченно-смещаемое образование около 10 см в диаметре. В центре его, на коже - послеоперационный рубец длиной 3 см. ЛОР-органы без патологии. Данные каротидной ангиограммы определяется резковывраженная гиперваскулярная опухоль с основным компонентом, расположенным в области

каротидной развилки. Опухоль оттесняет внутреннюю сонную артерию назад и наружную сонную артерию вперед. Гиперваскулярная ткань распространяется вокруг ствола наружной сонной артерии. Кровоснабжение осуществляется из нескольких ветвей НСА – восходящей глоточной, лицевой и верхней щитовидной артерий. Заключение: каротидная параанглиома слева с вовлечением наружной сонной артерии. Проведено удаление каротидной параанглиомы шеи слева с резекцией бифуркации общей сонной артерии. Макропрепарат : опухоль вишневого цвета размером 8 x 9 см, прорастает наружную сонную артерию. Морфологическое заключение: зрелая параанглиома. Заживление первичным натяжением.

Удаление параангиомы с трансплантацией внутренней сонной артерии

Это наиболее сложная и редко встречающаяся ситуация - 1-5%. Однако к ней нужно быть всегда готовым, что требует хороших ангиохирургических навыков у оперирующего хирурга, либо включение в состав операционной бригады сосудистого хирурга с опытом работы на брахиоцефальных артериях. Проблема трансплантации ВСА возникает в тех случаях, когда опухоль полностью или на две трети охватывает ствол ВСА, прорастая ее мышечную стенку, и при выделении образования неизбежно происходит разрыв стенки сосуда. Успешно осуществить протезирование ВСА возможно при наличии ее свободного от опухоли участка на расстоянии 1,5-2,0 см от основания черепа. В качестве протеза с одинаковым успехом можно использовать аутовену (чаще всего - большая подкожная вена бедра) или синтетический протез.

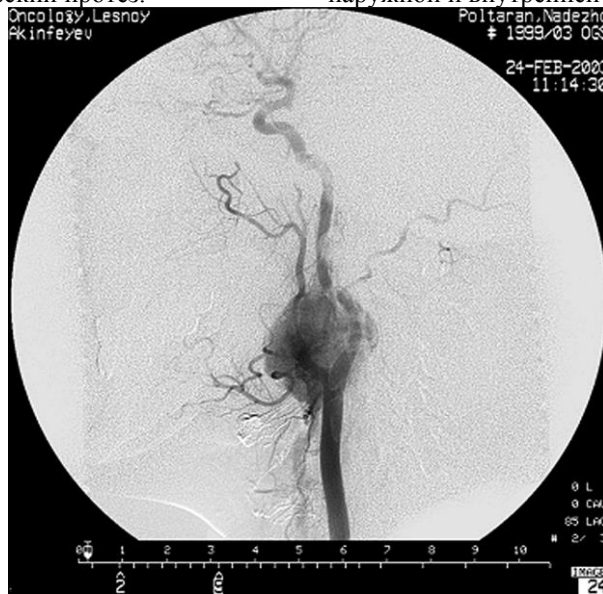

Рис. 11. Ангиограмма пациентки П.

Проведено удаление опухоли шеи слева с резекцией бифуркации общей сонной артерии, наружной сонной артерии, участка внутренней сонной артерии и пластикой дефекта ВСА участком большой подкожной вены с правого бедра.

Время пережатия общей сонной артерии до восстановления кровотока составило 40 мин. Для усиления ретроградного кровотока во внутренней сонной артерии во время ее пережатия проводилось искусственное повышение системного артериального давления (АД) до уровня систолического АД -

Приводим клиническое наблюдение.

Пациентка П. Клинический диагноз: параангиома шеи слева. Считала себя больной около 3 лет, когда впервые обратила внимание на появившееся в мягких тканях шеи слева образование; отмечала его медленный рост. Status localis при поступлении: регионарные лимфатические узлы без патологических изменений. В верхней трети шеи слева пальпируется ограниченно-смещаемое образование около 4 см в диаметре. Данные каротидной ангиографии (рис. 11): выше бифуркации ОСА определяется шаровидная, с четким контуром, резко гиперваскулярная опухоль, муфтообразно охватывающая НСА и на три четверти - ОСА с незначительной девиацией названных артерий в переднезаднем направлении. Опухоль кровоснабжается из нескольких ветвей НСА. Заключение: каротидная параангиома слева с вовлечением наружной и внутренней сонных артерий.

не ниже 180 мм рт ст. С целью профилактики тромбоза ВСА выше места пережатия было введено 5000 ед. гепарина. Послеоперационный период протекал гладко, без признаков ишемии головного мозга. Заживление первичным натяжением. Макропрепарат: опухоль вишневого цвета размером 3 x 4 см, прорастает внутреннюю и наружную сонную артерию. Морфологическое заключение: параангиома, аденоподобный вариант.

Ультразвуковое исследование зоны операции через 1 месяц показало, что аутовенозный анастомоз функционировал (рис. 12).

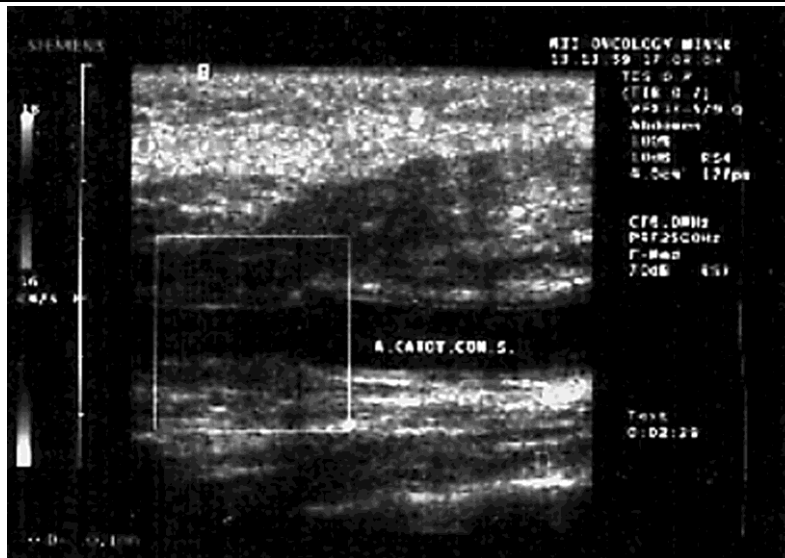


Рис 12. УЗИ пациентки П. через 1 месяц после операции (аутовенозный трансплантат функционирует)

Возможные осложнения, связанные с удалением каротидных параганглиом, включают повреждение черепно-мозговых нервов (18-44 % случаев), интраоперационную летальность (1-29 %) и интраоперационный инсульт (до 1 %). Осложнения, связанные с удалением вагальных параганглиом, включают парез черепно-мозговых нервов (67 % случаев)[14], чаще всего блуждающего нерва (X пара). Другие осложнения, связанные с удалением всех больших параганглиом основания черепа, включают ликворею (11 % случаев), аспирацию (5 %) и повреждение внутренней сонной артерии (1 %). Реконструкция ВСА показана, когда больные не выдерживают пробу Матаса, что встречается приблизительно у 5 – 20 % с поражением ВСА.

Предоперационная эмболизация

Предоперационная эмболизация считается полезным дополнительным методом при планировании хирургического удаления параганглиом [15]. Уменьшение васкуляризации опухоли и её размеров с последующим снижением интраоперационной кровопотери является основной целью процедуры. Общепринято, что опухоль размером более 3 см идеально подходит для эмболизации.

Для того чтобы полностью эмболизировать параганглиому, должны быть окклюзированы все питающие сосуды. Большинство артерий может быть эмболизировано с использованием частиц поливинилалкоголя размером от 140 до 250 мкм. Альтернативные эмболизационные материалы включают изобутил- 2 цианакрилат, смешанный с липидолом, жидкие эмболизационные материалы (букрилат и силикон), и абсорбируемые эмболизационные материалы (частицы гемостатической губки). При однокомпонентных опухолях вся опухоль может

быть успешно эмболизирована через один питающий сосуд с использованием жидкого эмболизационного материала в оптимальном состоянии.

Успешной считается эмболизация, в результате которой происходит уменьшение опухоли. Доля успешных эмболизаций составляет 80 %. Рекомендуемый период между эмболизацией и операцией - 1-4 дня, в течение которых уменьшается локальный отек, вызванный эмболизацией, но не более 2 недель во избежание восстановления просвета питающего сосуда.[16]

Приводим клиническое наблюдение

Пациент Л. Клинический диагноз: вагальная параганглиома справа. Болен в течение 1,5 лет, когда отметил появление образования на шее. Status localis при поступлении: на боковой поверхности шеи справа на границе верхней трети и средней трети под кивательной мышцей пальпируется плотное образование до 4,5 см в диаметре, ограниченно смещаемое, пульсирующее. проведена каротидная ангиография. При правосторонней каротидной ангиографии (рис. 13) определяется резко гипervasкулярная опухоль, расположенная выше бифуркации общей сонной артерии, смещающая внутреннюю и наружную сонные артерии вперед и медиально. Питающий сосуд единственный – восходящая глоточная артерия. Вышеназванная артерия катетеризирована катетером калибром 5F с формой концевой изгиба Headhunter 1. Выполнена суперселективная ангиография. В питающий сосуд введено 100 мг частиц поливинилалкоголя размером 200 - 300 мкм. Контрольная ангиография после эмболизации подтвердила полную деваскуляризацию опухоли (рис. 14).

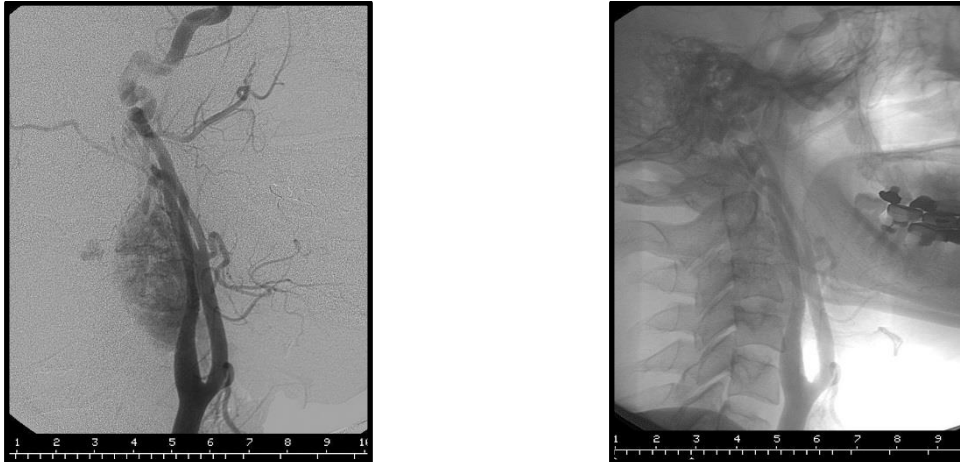


Рис.13-14. Каротидная ангиограмма пациента Л. до эмболизации и после эмболизации гранулами поливинилалкоголя.

Проведено удаление опухоли шеи справа с пересечением блуждающего нерва справа. Заживление первичным натяжением. Морфологическое заключение: солидная параганглиома. Status localis при выписке: регионарные лимфатические узлы не определяются. Послеоперационный рубец на шее справа без особенностей. Правая половина гортани неподвижна, голосовая щель для дыхания достаточна.

Параганглиомы - редкие заболевания области головы и шеи, составляющие только 0,6 % всех опухолей этой зоны. Они обычно обнаруживаются в трёх локализациях: каротидное тельце в бифуркации общей сонной артерии (опухоль каротидного тельца), в яремном отверстии (гломусная югулярная опухоль, вагальная параганглиома), и в среднем ухе (гломусная тимпаническая опухоль). Эти чётко очерченные объёмные образования обычно не вызывают серьёзных клинических проявлений, неплотные, медленнорастущие. В связи с особенностями локализации наиболее частым симптомом является парез черепно-мозговых нервов, особенно для опухолей, растущих вблизи основания черепа. Большинство параганглиом доброкачественные. Несмотря на это, параганглиомы шеи представляют сложную проблему для лечения из-за локализации в области прохождения сонных артерий. Это связано с тем, что при оперативном лечении, которое является основным методом, в той или иной степени всегда приходится проводить хирургические манипуляции с этими артериями. Тщательное обследование с обязательным выполнением методов послойного сканирования с болюсным контрастированием позволяет точно оценить распространённость опухоли и спланировать объём хирургического вмешательства, в том числе - пластические операции на сосудах. Каротидная ангиография и предоперационная эмболизация ветвей наружной сонной артерии, кровоснабжающих опухоль, позволяют более точно определить источники кровоснабжения и уменьшить кровоток в опухоли, что облегчает её выделение во время операции и позволяет проводить более щадящие вмешательства без перевязки сонных артерий. Грамотное использование возможностей современных методов лучевой

диагностики, предоперационное планирование объёма вмешательства, контролируемый гемостаз во время операции позволяют избежать тяжёлых интра- и послеоперационных осложнений, таких как кровотечение и инсульт. Прогноз прямо связан с локализацией опухоли: лучшие результаты у больных с каротидными параганглиомами.

Финансирование

Исследование и процесс публикации обзора финансируется частным лицом.

Конфликт интересов

В данном обзоре потенциальных конфликтов интереса нет.

Согласие на публикацию

Все авторы дали согласие на публикацию.

Информация об участии авторов

В.Н.Соколов- анализ полученных данных

А.В.Бондарь- концепция и дизайн исследования

И.В.Белоцерковский - сбор и обработка материалов

Д.Г.Янева - написание текста

Литература

1. Kashtanova NYu, Pyatkova II. Paragangliomas of the Head and Neck: Epidemiology, Radiologic Diagnosis, Treatment. Medical Visualization, 2017 Apr; (2):16-27.(In Russ.) doi:10.24835/1607-0763-2017-2-16-27
2. Mulligan RM. Chemodectoma in the dog. Am J Pathol, 1950; 26:680-681.
3. Glenner GG, Grimley PM. Tumors of the extra-adrenal paraganglion system (including chemoreceptors). In: Firminger HI, eds. Atlas of tumor pathology. Ser 2, fasc 9. Washington, DC: Armed Forces Institute of Pathology, 1974; 1-90.
4. Zbaren P, Lehmann W. Carotid body paraganglioma with metastases. Laryngoscope 1985; 95:450-454
5. Hamersley ER, Barrows A, Perez A, Schroeder A, Castle JT. Malignant Vagal Paraganglioma. Head Neck Pathol, 2016 Feb; 10 (2): 201-205. doi:10.1007/s12105-015-0621-5.

6. Williams MD, Tischler AS. Update from the 4th Edition of the World Health Organization Classification of Head and Neck Tumours: Paragangliomas. *Head Neck Pathol*, 2017 Feb; 11 (1): 88-95. doi: 10.1007/s12105-017-0786-1.
7. Mediouni A, Ammari S, Wassef M, Gimenez Roqueplo AP, Laredo JD, Duet M, *et al.* Malignant head/neck paragangliomas. Comparative study. *Eur. Ann. Otorhinolaryngol. Head Neck Dis.*, 2014 Jun; 131(3): 159-166. doi:10.1016/j.anorl.2013.05.003.
8. Szymanska A, Szymanski M, Czekajska-Chehab E, Gołabek W, Szczerbo-Trojanowska M. Diagnosis and management of multiple paragangliomas of the head and neck. *Eur. Arch. Otorhinolaryngol*, 2015 Jun; 272 (8): 1991-1999. doi:10.1007/s00405-014-3126-z.
9. Rumyantsev PO, Yazykova DR, Slashchuk KY, Degtyarev MV, Yasyuchenya VS, Serzhenko SS, *et al.* Personalized diagnostics of chromaffin tumors (pheochromocytoma, paraganglioma) in oncoendocrinology. *Endocrine Surgery*, 2018 Aug; 12(1):19-39. (In Russ.) doi: 10.14341/serg9731
10. Davila VJ, Chang JM, Stone WM, Fowl RJ, Bower TC, Hinni ML, *et al.* Current surgical management of carotid body tumors. *J. Vasc. Surg.* 2016 Dec; 64 (6): 1703-1710. doi:10.1016/j.jvs.2016.05.076.
11. Lam AK. Update on Adrenal Tumours in 2017 World Health Organization (WHO) of Endocrine Tumours. *Endocr Pathol.* 2017 May; 28(3):213-227. doi: 10.1007/s12022-017-9484-5.
12. Devuyst L, Defreyne L, Praet M, Geukens S, Dhooge I. Treatment of glomus tympanicum tumors by preoperative embolization and total surgical resection. *Am. J. Otolaryngol.* 2016 Sep; 37 (6): 544-551. doi: 10.1016/j.amjoto.2016.08.011.
13. Subedi N, Prestwich R, Chowdhury F, Patel C, Scarsbrook A. Neuroendocrine tumours of the head and neck: anatomical, functional and molecular imaging and contemporary management. *Cancer Imaging.* 2013 Oct; 13 (3): 407-422. doi:10.1102/1470-7330.2013.0034.
14. Ma Y, Huang D, Liu L, Xiang M, Oghagbon EK, Zhai S. Surgical treatment of carotid body tumour: a report of 39 cases and a new classification of carotid body tumour: our experience. *Clin. Otolaryngol.* 2014; 39 (4): 254-257. doi: 10.1111/coa.12267.
15. Gad A, Sayed A, Elwan H, Fouad FM, Kamal N, Khairy H, *et al.* Carotid Body Tumors: A Review of 25 Years Experience in Diagnosis and Management of 56 Tumors. *Annals of Vascular Diseases.* 2014; 7(3):292-299. doi: 10.3400/avd.oa.13-00116
16. Bercin S, Muderris T, Sevil E, Gul F, Kilicarslan A, Kiris M. Efficiency of preoperative embolization of carotid body tumor. *Auris Nasus Larynx.* 2015; 42 (3): 226-230. doi: 10.1016/j.anl.2014.10.013.